

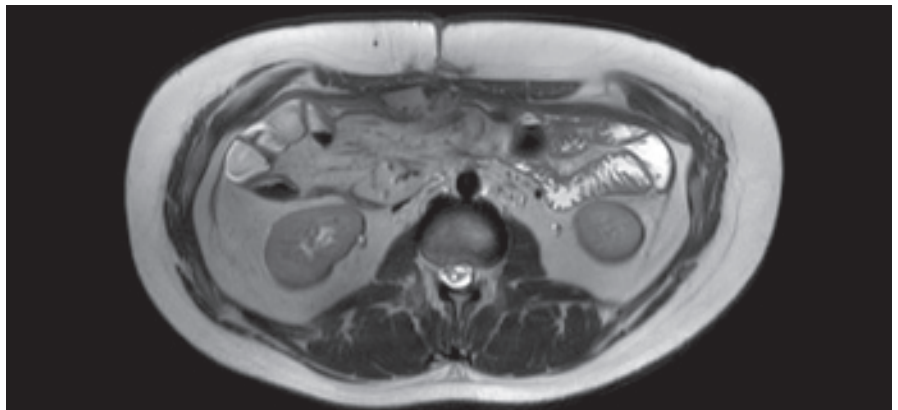# Turcotův syndrom s břišními komplikacemi

## Turcot's syndrome with abdominal complications

M. Lukáš

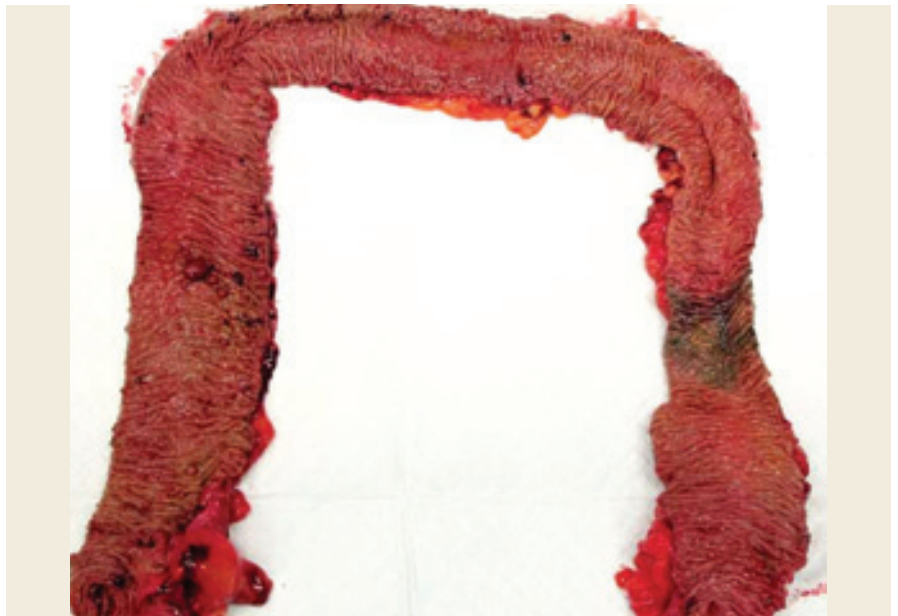*Klinické a výzkumné centrum pro střevní záněty, Klinické centrum ISCARE a.s. a 1. LF UK v Praze*

Muž, narozen v roce 1999, s rodinnou anamnézou familiární adenomatózní polypózy u matky s potvrzenou mutací APC genu. V roce 2017 byly u nemocného zjištěny mnohočetné adenomy v tlustém střevu v řádu stovek a také několik drobných adenomů v duodenu. V roce 2018 byl vyšetřen z důvodu rychle se rozvíjející neurologické symptomologie v podobě závratí a silných bolestí hlavy. Vyšetření prokázalo expanzivní proces v zadní jámě lební, později verifikovaný jako meduloblastom. Ve stejném roce se pacient podrobil neurochirurgickému výkonu s odstraněním nádoru a konstrukcí ventrikulo-peritoneálního shuntu. Následovala adjuvantní aktinoterapie v podobě protonové léčby a chemoterapie. V roce 2020 byl podrobně neurologicky a onkologicky vyšetřen se závěrem kompletní remise nádorového onemocnění. V této době nastal vhodný okamžik vyřešit adenomatózu tlustého střeva, a proto bylo provedeno celkové přešetření stavu včetně magnetické rezonance břicha (obr. 1). V dubnu 2021 ve věku 22 let se podrobil laparoskopické subtotální kolektomii a vytvoření ileo-rektální anastomózy (obr. 2). Tento typ výkonu byl preferován před restorativní proktokolektomií s ileopouch-anální anastomózou pro relativně nižší počet adenomů v rektu a v distálním sigmatu. Operace proběhla bez komplikací a pacient se velmi rychle po operaci zotavil. V resekátu tlustého střeva byly nalezeny stovky menších polypů velikosti do 20 mm, bez průkazu karcinomu. V srpnu 2021 odcestoval na dlouhodobý studijní pobyt do Dánska. Bohužel již v září



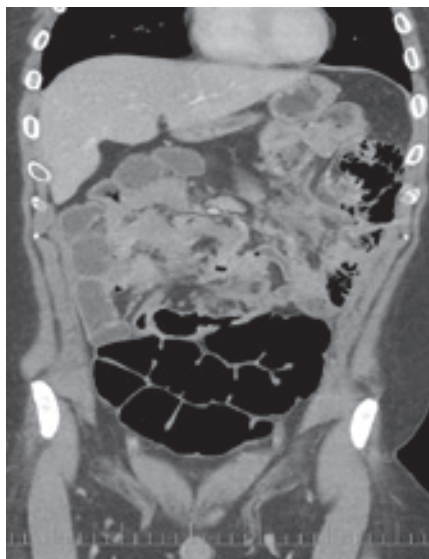**Obr. 1. Magnetická rezonance v roce 2021. (Zdroj: prim. MUDr. Adam Pavlíčko, Klinické centrum ISCARE a.s.)**

Fig. 1. Magnetic resonance imaging in 2021. (Source: Adam Pavlíčko, MD, Clinical Centre ISCARE a.s.).



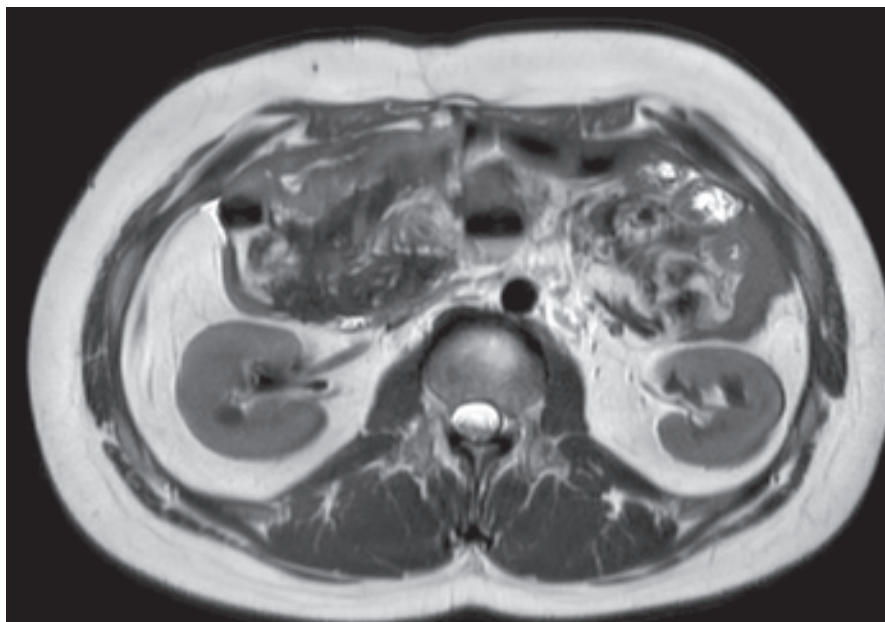
**Obr. 2. Resekát tlustého střeva s mnohočetnými adenomy. (Zdroj: prof. MUDr. Mojmir Kasalický, Ph.D., Chirurgická klinika 2. LF UK a ÚVN – VFN Praha).**

Fig. 2. Colon resection with multiple adenomas (Source: Prof. Mojmir Kasalický, MD, PhD, Department of Surgery, 2<sup>nd</sup> Faculty of Medicine, Charles University in Prague, ÚVN – VFN Prague).



**Obr. 3. CT vyšetření břicha 2023.**  
(Zdroj: prim. MUDr. Adam Pavličko,  
Klinické centrum ISCARE a.s.).

Fig. 3. CT scan of the abdomen 2023.  
(Source: Adam Pavličko, MD, Clinical  
Centre ISCARE a.s.).



**Obr. 4. Magnetická rezonance v roce 2024.** (Zdroj: prim. MUDr. Adam Pavličko,  
Klinické centrum ISCARE a.s.).

Fig. 4. Magnetic resonance imaging in 2024. (Source: Adam Pavličko, MD, Clinical  
Centre ISCARE a.s.).

2021 byl přijat pro náhle vzniklé bolesti břicha a septický stav na chirurgickou kliniku v Kodani, kde musel být urgentně operován. Při operaci byla zjištěna difuzní hnisavá peritonitida a několikanásobná perforace tenkého střeva. Byla založena laparostomie na dobu 2 týdnů a po stabilizaci stavu byla uzavřena dutina břišní a obnovena střevní kontinuita. V průběhu roku 2023 bylo endoskopicky odstraněno cca 25 adenomů v ponechanému pahýlu rekta a aborálním sigmatu, všechny měly max. do 15 mm. U žádného z odstraněných polypů nebyl

prokázán malignizovaný polyp nebo dokonce karcinom. Při kontrolním endoskopickém vyšetření horní části trávicí trubice byl zjištěn ampulom Vaterské papily s těžkou dysplazií a podle endosonografického nálezu bylo vysloveno podezření na penetraci procesu do submukózy a svaloviny duodena. V únoru 2024 došlo opět k výraznému a náhlému zhoršení stavu s febriliemi a difuzními bolestmi břicha. Akutně provedené CT vyšetření břicha prokázalo několik mezikličkových abscesů velikosti do 40 mm a volnou tekutinu v dutině břišní. Pa-


cient byl léčen konzervativně a při kombinované antibiotické léčbě a parentální výživě se stav pomalu a během 3 týdnů postupně upravil. Kontrolní CT (2023) a MR (2024) vyšetření břicha ukazují obr. 3 a 4. Provedená zobrazovací vyšetření vysvětlila příčinu septických stavů a také důvod střevní perforace.

#### Otázka:

#### Jaká je Vaše diagnóza?

Správnou odpověď a komentář naleznete v příštím čísle.

# 18. vzdělávací a diskuzní gastroenterologické dny



Vážené kolegyně, vážení kolegové, milí členové a příznivci České gastroenterologické společnosti, dovoluji Vám srdečně pozvat k účasti na nejvýznamnějším kongresu naší společnosti v letošním roce – **18. vzdělávacích a diskuzních gastroenterologických dnech v Karlových Varech**. Uskuteční se v termínu **14.–16. 11. 2024** na obvyklém místě – v karlovarském hotelu Thermal. Tradice karlovarského kongresu, úzce spjatá s historií České gastroenterologické společnosti ČLS JEP, je velmi zavazující. Naším cílem je uspořádat kongres na vysoké odborné a organizační úrovni, pevně ukotvený v historii akce organizované již od 80. let minulého století, přesto zcela aktuální, s řadou inovací respektujících moderní trendy oboru.

doc. MUDr. Martin Bortlík, Ph.D.  
PREZIDENT KONGRESU



doc. MUDr. Ilya Tachecí, Ph.D.  
PŘEDSEDA VÝBORU ČGS ČLS JEP

**Kompletní program  
je zveřejněn na  
[www.gastrodny.cz](http://www.gastrodny.cz)**

## PROGRAMOVÉ SCHÉMA

### ČTVRTEK 14. 11. 2024

- Postgraduální kurzy:
  - Digestivní endoskopie
  - IBD
  - Hepatologie
  - Klinická výživa
- Sekce ambulantních gastroenterologů
- Český pankreatologický klub
- Pracovní skupina pro motilitu GIT
- Sesterská sekce
- Transplantace jater
- Volná sdělení
- Satelitní symposia
- Endoskopický hands-on trénink
- Sonografický workshop

### PÁTEK 15. 11. 2024

- Endoskopická sekce
- Sekce mladých gastroenterologů
- Pracovní skupina pro IBD
- Blok spolupráce ČGS a SGO
- Pracovní skupina pro bariatrickou endoskopii
- Sesterská sekce
- Volná sdělení
- Satelitní symposia
- Snídaně s expertem
- Plenární schůze ČGS ČLS JEP

### SOBOTA 16. 11. 2024

- Videomaraton
- Pracovní skupina pro celiakii
- To nejlepší z UEG, DDW, ECCO, ESGE

### MÍSTO KONÁNÍ

Hotel Thermal, Karlovy Vary

### POŘADATEL

Česká gastroenterologická společnost ČLS JEP

### ORGANIZÁTOR

SOLEN, s. r. o.

Více informací  
včetně **on-line registrace**  
a aktuálního programu na:

